




Eukanuba
empfohlen vom



851



Urkunde

IHA Salzburg 2013

BORDER COLLIE

ESH OF AUSTRIAN STARLIGHT

JUGENDKLASSE

ROMIRER SILKE MAG.

Formwert:

**Birdbrook
Rosettes**
www.rosettes.com

Österreichischer Kynologenverband

IHR PARTNER IN HUNDEFRAGEN

2362 Biedermannsdorf, Siegfried Marcus Straße 7
Tel: +43 (0)2236/710667 Fax: +43 (0)2236/710667 30

www.oekv.at

Österreichischer Kynologenverband

HIR PARTNER IN HUNDEFRAGEN

INA Salzburg 27./28. April 2013

Rasse BORDER COLLIE	Katalog-Nr. 851	Ring-Nr. 4
Name des Hundes ESH OF AUSTRIAN STARLIGHT	Geschlecht RÜDE	
Zuchtbuch-Nr. ÖHZB/BORC 3131	Wurf-Datum 09.05.2012	Klasse JUGENDKLASSE
Besitzer ROMIRER SILKE MAG.	Datum 28.04.2013	

BESCHREIBUNG	BEWERTUNG
<p><i>gut gebauter etwas leichterer Rüde, guter Kopf, gute Front, gute obere Linie, schöne Haarqualität zeigt sich schon sehr gut, gutes Gemütle</i></p>	vorzüglich <input checked="" type="checkbox"/> <input type="checkbox"/> sehr gut <input type="checkbox"/> <input type="checkbox"/> gut <input type="checkbox"/> genügend <input type="checkbox"/> disqualifiziert <input type="checkbox"/> ohne Bewertung <input type="checkbox"/>
	Jugendbeste/r <input type="checkbox"/> CACA <input type="checkbox"/> Res. CACA <input type="checkbox"/> CACIB <input type="checkbox"/> RES. CACIB <input type="checkbox"/> BOB <input type="checkbox"/> Veteranensieger <input type="checkbox"/> ohne Titel <input type="checkbox"/>
	Jüngstenklasse: vielversprechend <input type="checkbox"/> versprechend <input type="checkbox"/> nicht entsprechend <input type="checkbox"/>
	Besondere Titel: _____

Name des Richters SCHAFFER SYLVIA	Unterschrift des Richters <i>Sylvia Schaffer</i>
---	---





BEFUNDBOGEN AUGENUNTERSUCHUNG

Certificate of eye examination

European College of Veterinary Ophthalmologists

Arbeitskreis Veterinär ophthalmologie (AKVO)

Veterinärmedizinische Universität Wien, Klinik für Chirurgie und Augenheilkunde, Veterinärplatz 1, 1210 Wien, Telefon: +43 1 250775330, Telefax: +43 1 250775390

ECVO Reg.Nr.Untersuchung reg.no.examination

O-A Nr. 1002313

ECVO Reg.Nr.Untersucher reg.no.examiner

A14

Tier animal

Name: Esh of Austrian Starlight (FCI), Rasse: Border Collie, Zuchtverband: Oesterreichischer Club für Britische Hütehunde, Farbe: schwarz/weiß, Mikrochip Nr.: 040098100344664, Wurfdatum: 09-05-2012, Geschlecht: Männlich, Bisherige Untersuchungen: Nein, Wenn abnormal: Nein, DNA-Tests: Nein

Eigentümer/Besitzer owner/agent

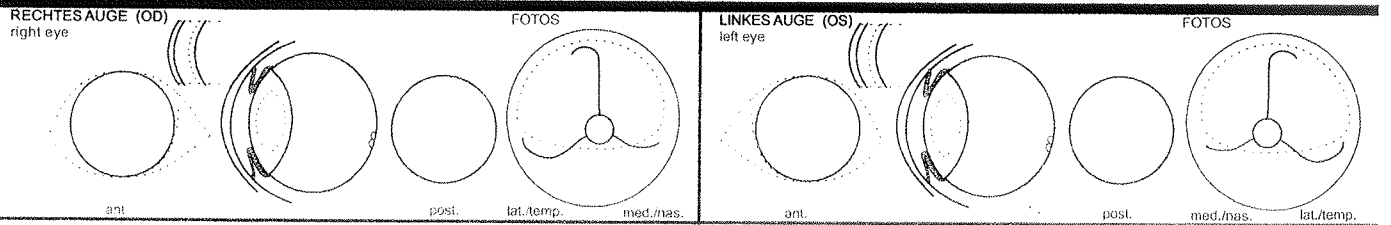
Name: Mag. Silke Romirer, Adresse: Am Bruchacker 7, Land: AT, PLZ: 8605, Wohnort: Parschlug

Der Unterzeichnende ist mit den Bestimmungen des nationalen Untersuchungsprogrammes (AKVO) und des European College of Veterinary Ophthalmologists (ECVO) einverstanden und bestätigt, dass das zur Untersuchung vorgestellte Tier das oben beschriebene ist. Er stimmt der elektronischen Speicherung dieses Zertifikates durch den AKVO und seine Vertragspartner ausdrücklich zu und genehmigt die Weiterleitung des Zertifikates an den oben angegebenen Zuchtverband. Er ist mit Auswertungen der nachfolgenden Untersuchungsergebnisse einverstanden und erlaubt anonymisierte Veröffentlichungen der Untersuchungsergebnisse durch den AKVO, das ECVO und deren Vertragspartner.

30.05.14, Datum, Unterschrift Eigentümer/Besitzer, Date, signature owner / agent

Untersuchung examination

Datum: 30-05-2014, Standardmethode: Mydriatikum, Indirekte Ophthalmoskopie, Spaltlampen-Biomikroskopie >10x, Kontrolle der Tätowierung: Richtig, Kontrolle des Mikrochips: Richtig, Zusatzlich: Untersuchung vor Weitstellung, Direkte Ophthalmoskopie, Gonioskopie (ohne Mydriatikum), Tonometrie (ohne Mydriatikum)



Anmerkungen: , Augenerkrankung Nr.: , Geringgradig, Mittelgradig, Hochgradig

N.B.: Nicht frei von, Name der Erkrankung / Die Erbliehkeit ist bei dieser Rasse nicht definitiv getätigt.

Ergebnisse für wahrscheinliche erbliche Augenerkrankungen: results for the presumed hereditary eye diseases

Table with columns for eye diseases (e.g., Membrana Pupillaris Persistens, Katarakt) and checkboxes for 'FREI', 'ZWEIFELHAFT', 'NICHT FREI'. Includes a 'Bescheinigt für 12 Monate' section for other conditions.

Erklärungen interpretation: * "Frei": Keine Anzeichen der genannten als erblich angesehenen Augenerkrankung. "Nicht frei": Die klinischen Anzeichen der genannten als erblich angesehenen Augenerkrankung sind vorhanden. ** Sehr geringe klinische Anzeichen, die möglicherweise auf die genannte als erblich angesehenen Augenerkrankung zutreffen, die Veränderungen sind aber nicht ausreichend spezifisch. *** Das Tier zeigt geringfügige aber spezifische klinische Anzeichen der genannten als erblich angesehenen Augenerkrankung. Eine Diagnose erfordert die Kontrolle der weiteren Entwicklung in ... Monaten.

Für weitere Information: Bitte wenden an, Untersucher examiner

Name: Dr. Christian Pollhammer, Ort: Weisskirchen, Unterschrift Untersucher, autorisiert durch ECVO



ÖSTERREICHISCHER CLUB FÜR BRITISCHE HÜTEHUNDE

Collie, Kurzhaarcollie, Bearded Collie, Border Collie, Shetland Sheepdog (Sheltie), Old English Sheepdog (Bobtail)



HD-Röntgen für:

Name des Hundes ESH OF AUSTRIAN STARLIGHT

Rasse: BORDER COLLIE ZB-Nr.: BORC 3131

Tätow.-Chip-Nr. D40098100344664 WT.: 9.5.2012

Eigentümer: ROMIRER SILKE

Anschrift: A-8605 PARSchLUG, AM BRUCHACKER

Datum d. Rönt.-Aufn.: 10.5.13 Nr.: _____ den 24.5.17 7

Beckenpfanne:

Gesamteindruck	tief	<input checked="" type="checkbox"/>	flach	<input type="checkbox"/>	<input type="checkbox"/>
Kraniale Pfannenkontur	strichförmig	<input checked="" type="checkbox"/>	subchrondr. Sklerose	<input type="checkbox"/>	<input type="checkbox"/>
Kraniolater. Pfannenrand	rund auslaufend	<input checked="" type="checkbox"/>	abgeflacht	<input type="checkbox"/>	<input type="checkbox"/>
			mit Auflagerungen	<input type="checkbox"/>	<input type="checkbox"/>

Oberschenkelkopf:

Gesamteindruck	kugelförmig	<input checked="" type="checkbox"/>	zu klein	<input type="checkbox"/>	<input type="checkbox"/>
			Kragenbildung	<input type="checkbox"/>	<input type="checkbox"/>
			Deformation	<input type="checkbox"/>	<input type="checkbox"/>

Sitz des Kopfes in der Pfanne:

tief	<input checked="" type="checkbox"/>	lose	<input type="checkbox"/>	<input type="checkbox"/>
------	-------------------------------------	------	--------------------------	--------------------------

Oberschenkelhals:

schlank	<input checked="" type="checkbox"/>	walzenförmig	<input type="checkbox"/>	<input type="checkbox"/>
vom Kopf abgesetzt	<input checked="" type="checkbox"/>	unscharf	<input type="checkbox"/>	<input type="checkbox"/>
scharf konturiert	<input checked="" type="checkbox"/>	Auflagerungen	<input type="checkbox"/>	<input type="checkbox"/>
		Linie nach Morgan	<input type="checkbox"/>	<input type="checkbox"/>

Gelenkspalt:

Gestreckte Gliedmaßen	konzentrisch	<input checked="" type="checkbox"/>	divergierend	<input type="checkbox"/>	<input type="checkbox"/>
-----------------------	--------------	-------------------------------------	--------------	--------------------------	--------------------------

Zentrum des Femurkopfes:

medial des dorsalen Pfannenrandes	<input checked="" type="checkbox"/>	lateral	<input type="checkbox"/>	<input type="checkbox"/>
				auf dors. Pfannenrand

Messung nach Norberg:

Winkel 105° oder größer	<input checked="" type="checkbox"/>	Kleiner als 105°	<input type="checkbox"/>
		Kleiner als 100°	<input type="checkbox"/>
		Kleiner als 90°	<input type="checkbox"/>

Beurteilung des Tierarztes:

Kein Hinweis für Hüftgelenkdysplasie A

Übergangsform

Leichte Hüftgelenkdysplasie

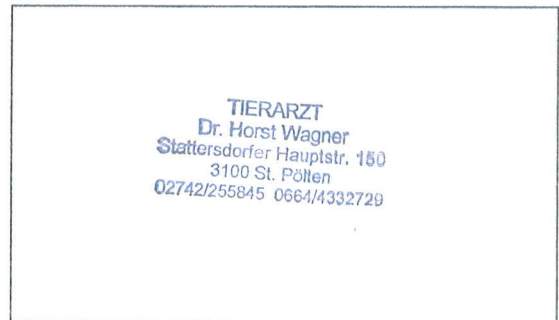Mittlere Hüftgelenkdysplasie

Schwere Hüftgelenkdysplasie

Hiermit wird bestätigt, dass die Tätowier- und Zuchtbuchnummer vom Unterzeichnenden selbst mit der Ahnentafel verglichen, die Röntgenaufnahme eindeutig gekennzeichnet, die Ahnentafel mit dem Röntgenvermerk versehen und bei dem Hund durch ausreichende Sedierung/Narkose eine hinreichende Muskelschlaffung erzielt wurde.

Unterschrift des Tierarztes

b.m.s



Stempel des Tierarztes

Tierarzt

Dr. med. vet. Horst Wagner

Stattersdorfer Hauptstraße 150, 3100 St. Pölten

Tel. 02742/25 58 45 Mobil 0664/433 27 29

St. Pölten, 24. Mai 2013

ED (ELLBOGEN) BEFUND

Border Collie Rüde "**ESH OF AUSTRIAN STARLIGHT**"

WT: 09.05.2012, Chip: 040098100344664, ÖHZB-Nr.: BORC 3131

Besitzer: Romirer Silke
Am Bruch Acker 7
A-8605 Parschlug

ED-Röntgen am 10.05.2013

Beidseits Grad „0“ -> ED frei



Dr. Horst Wagner

TIERARZT
Dr. Horst Wagner
Stattersdorfer Hauptstraße 150
3100 St. Pölten
02742/255845 0664/4332729

TIERARZT
Dr. Horst Wagner
Stattersdorfer Hauptstr. 150
3100 St. Pölten
02742/255845 0664/4332729

Tierarzt

Dr. med. vet. Horst Wagner

Stattersdorfer Hauptstraße 150, 3100 St. Pölten

Tel. 02742/25 58 45 Mobil 0664/433 27 29

St. Pölten, 24.05.2013

OCD (Schulter) – BEFUND


Border Collie Rüde **“ESH OF AUSTRIAN STARLIGHT”**

WT: 09.05.2012, Chip: 040098100344664, ÖHQB-Nr.: BORG 3131

Besitzer: Romirer Silke
Am Bruch Acker 7
A- 8605 Parschlug

OCD-Röntgen am 10.05. 2013

*OCD / Schulter beidseits nicht feststellbar -> **OCD frei***



Dr. Horst Wagner

TIERARZT
Dr. Horst Wagner
Stattersdorfer Hauptstr. 150
3100 St. Pölten
02742/255845 0664/4332729